

「切除・電子線照射・自家がんワクチンの併用」が奏効した再発下腿の悪性繊維性組織球腫 (malignant fibrous histiocytooma, MFH) の一例

轟 健¹⁾、近藤 匡²⁾、齋藤 保¹⁾、菅原信二³⁾、森下 由紀男⁴⁾、森健作⁵⁾、大野忠夫⁶⁾
1つくばセントラル病院外科、2筑波大学消化器外科、3筑波大学放射線治療、4筑波大学臨床病理、5筑波大学放射線診断、6セルメディシン(株)

→ 第72回日本臨床外科学会、2010.11.22、横浜

〔症例0374〕（つくばセントラル病院）

Malignant fibrous histiocyoma（MFH, 繊維性組織球腫）

80%の症例で肺転移が起こり、手術後に再発した場合の生命予後は不良。
珍しい腫瘍で標準治療法はない。
四肢に発生すると、通常は、切断する。

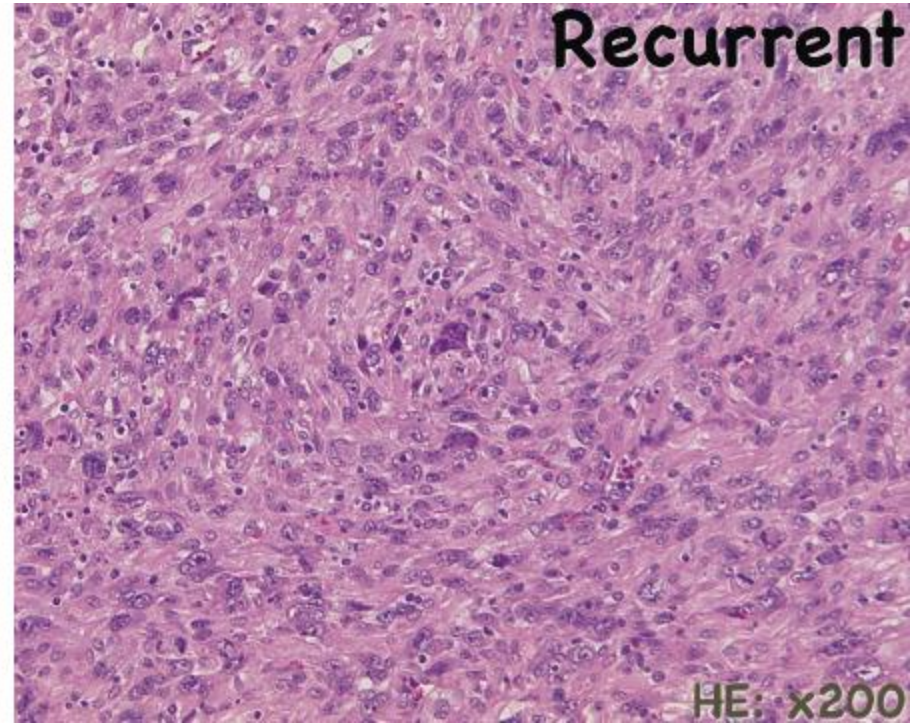
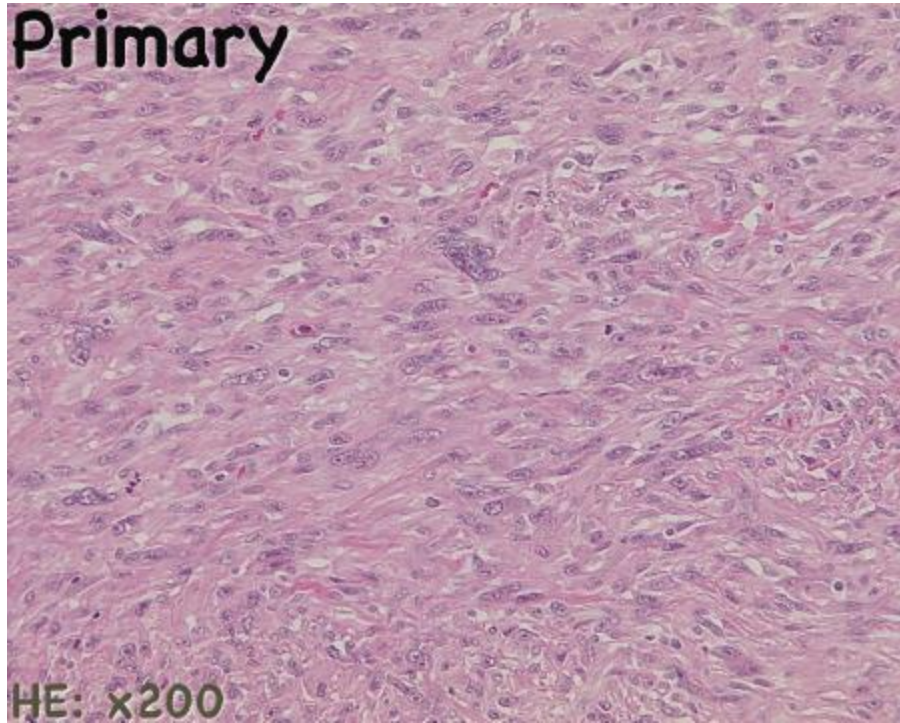
大腿部に発生、初回手術後3ヶ月で局所再発、5cm以上に腫大していたという悪性度が高いと推定される例。



再発局所切除 + 76Gyの放射線照射 + 自家がんワクチン
（化学療法はせず）

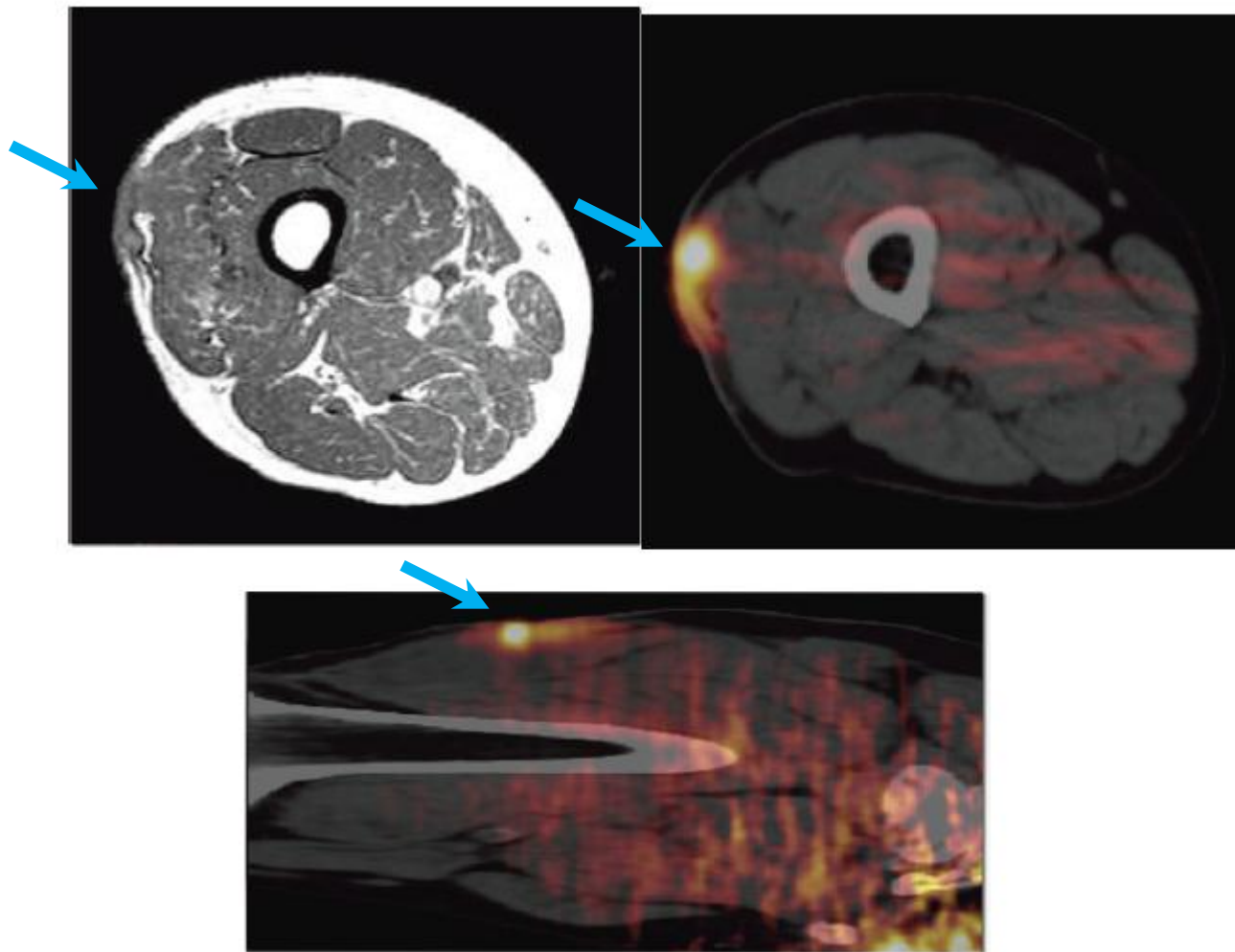
〔症例0374〕（つくばセントラル病院）

Malignant fibrous histiocytoma（MFH, 纖維性組織球腫）



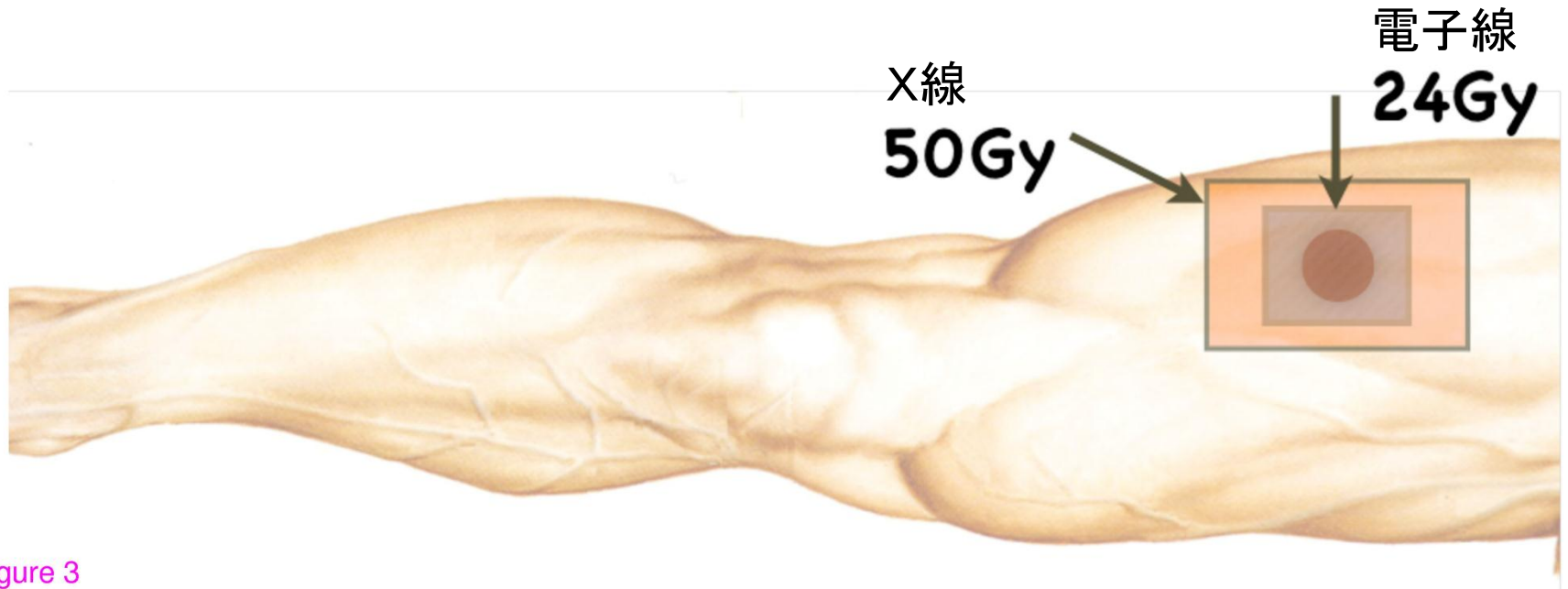
〔症例0374〕（つくばセントラル病院）

Malignant fibrous histiocytoma（MFH, 纖維性組織球腫）再発時



〔症例0374〕（つくばセントラル病院）

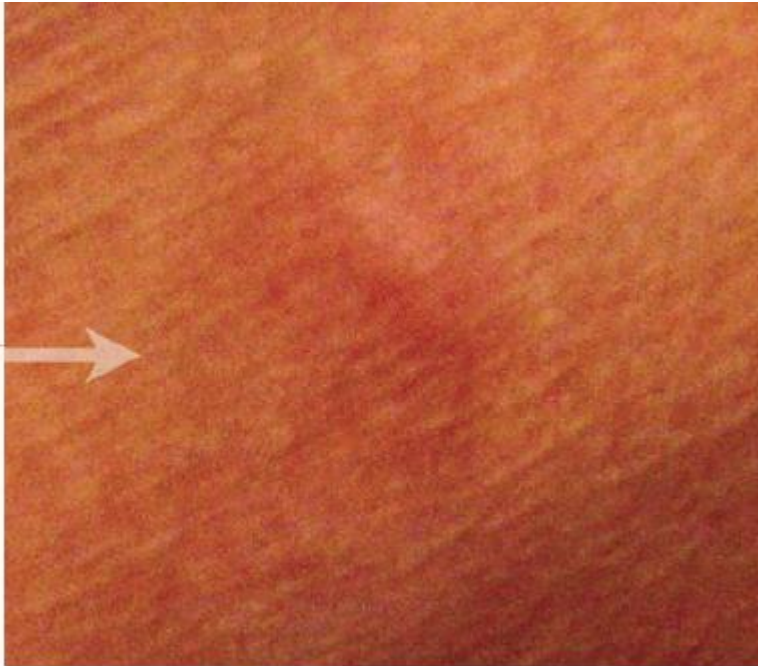Malignant fibrous histiocytoma（MFH, 纖維性組織球腫）



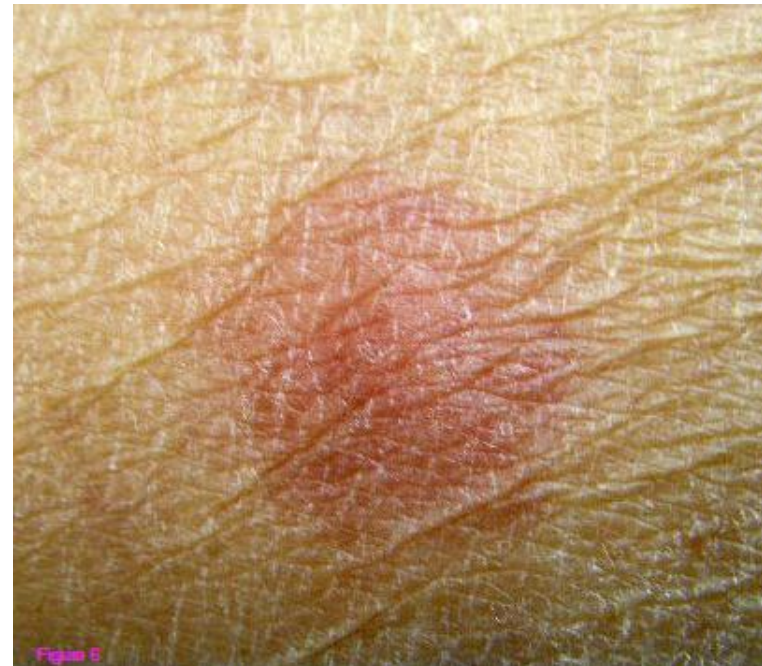Post-operative radiation fields in shrinking field technique

〔症例0374〕（つくばセントラル病院）

Malignant fibrous histiocytoma（MFH, 繊維性組織球腫）



2007.11



2010.04

2007.11におこなったDTH反応テストでは擬陽性だったが、
2年半後、2010.04のDTH反応テストでは陽性となっていた。

結果:

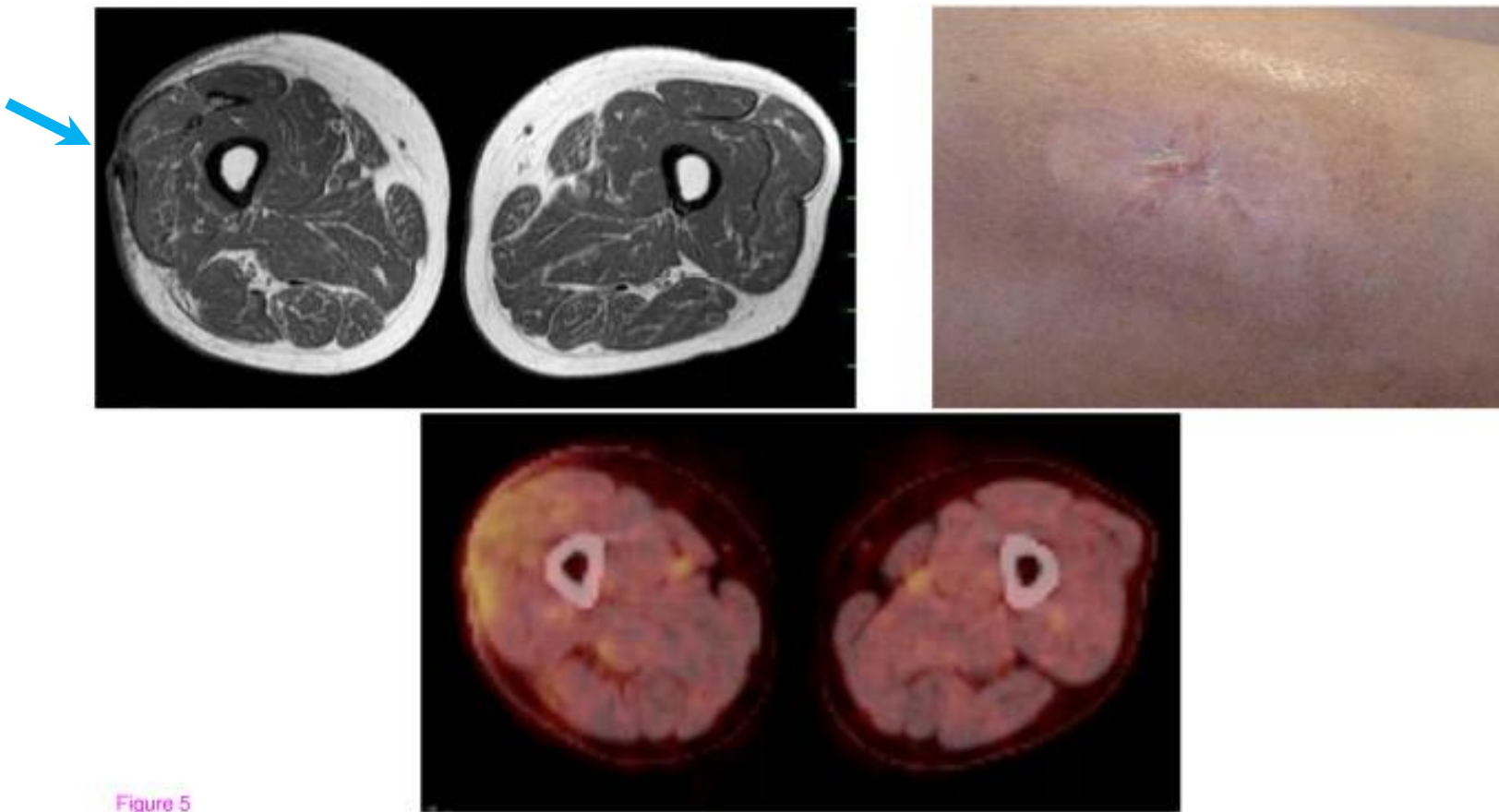


Figure 5

「再発局所切除+76Gyの放射線照射+自家がんワクチン」
(化学療法はせず)で、4年以上無再々発・無転移。

結語

足1本、切断せずに助かった。